

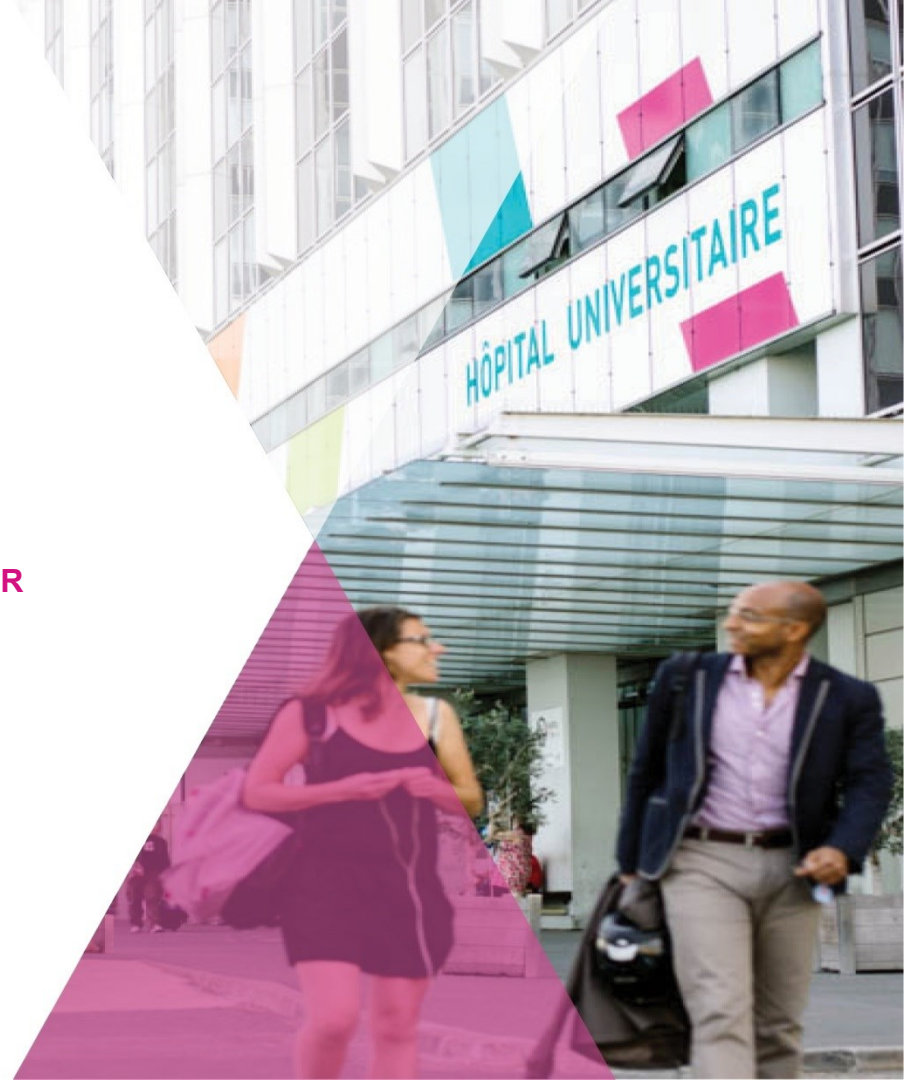**CAS CLINIQUE
ATELIER SIFEM JUNIOR
SEPTEMBRE 2021**

UN AUTRE GENRE DE CAS

S.HARGUEM, S. MOALLA, L.HDDAG, J.ARFI, C.BALLEYGUIER

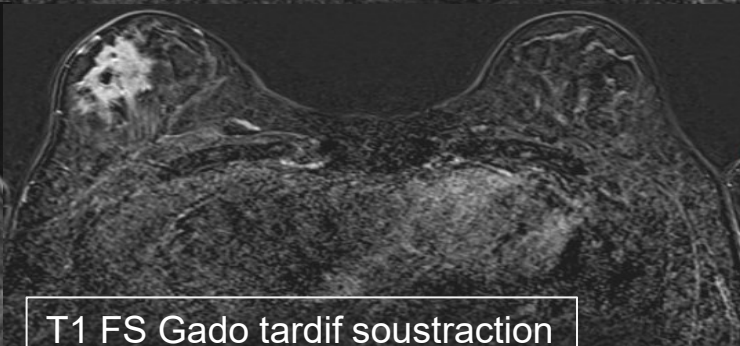
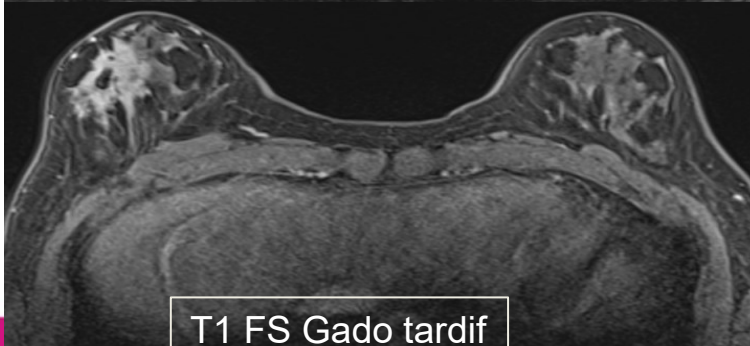
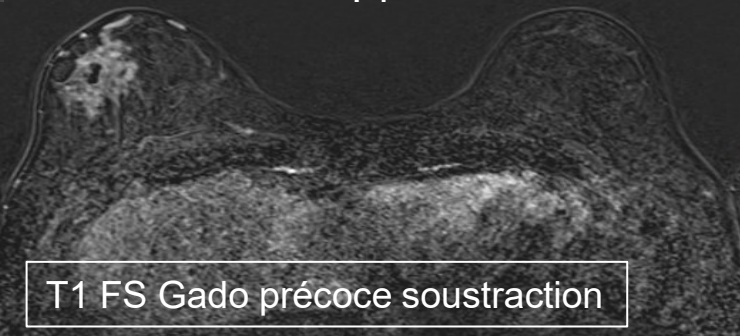
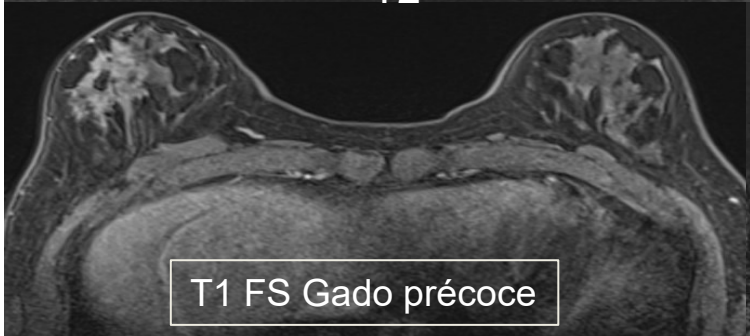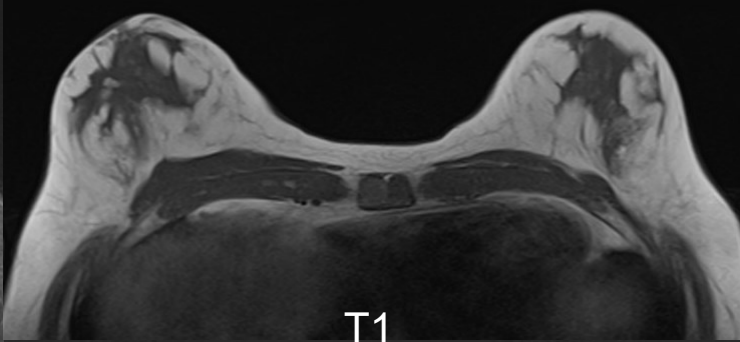
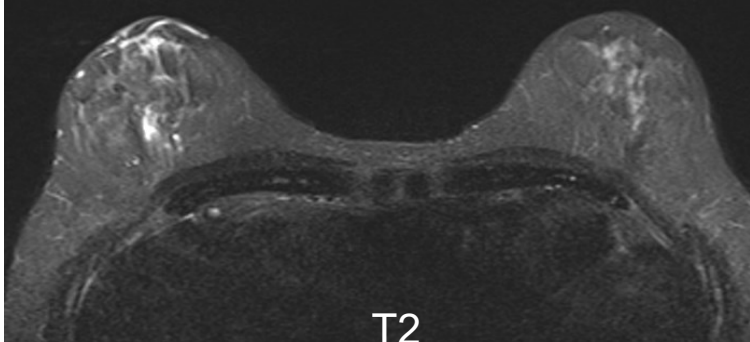
SERVICE D'IMAGERIE MÉDICALE
INSTITUT GUSTAVE ROUSSY, VILLEJUIF

**GUSTAVE
ROUSSY**
CANCER CAMPUS
GRAND PARIS

The logo graphic consists of several colored lines (orange, green, blue, purple) that intersect to form a stylized 'X' or star shape.

UN LUNDI ...ACCUEIL EN 1 JOUR

- Homme de 58 ans
 - > ATCD F: cancer du sein chez une tante paternelle (60 ans)
 - > ATCD P: carcinome baso cellulaire – HTA
 - > Transsexuel partiel non opéré: exposition aux oestro-progestatifs depuis 20 ans.
- Autopalpation d'une masse du sein droit depuis 3 mois, indolore.



Question 2: Une biopsie écho guidée de la masse a été réalisée: Quel (s) diagnostic (s) suspectez vous en premier?

- 1. Gynécomastie nodulaire**
- 2. PASH**
- 3. Localisation secondaire mammaire**
- 4. Carcinome primitif de type canalaire**
- 5. Carcinome primitif de type lobulaire**

Question 3: Concernant le patient transexuel ou transgenre:

1. Une personne transgenre: personne s'identifiant à un sexe différent de celui attribué à la naissance
2. La transition au sexe désiré (MTF ou FTM) se fait grâce à un traitement hormonal et une chirurgie
3. L'incidence de cancer du sein chez les femmes transgenres (MTF) est nettement plus important que chez les femmes nées
4. Le bilan d'imagerie à visée diagnostic chez la femme transgenre fait appel aux mêmes examens que chez la femme née
5. La pathologie lobulaire est inexistante chez la femme transgenre

HISTOPATHOLOGIE

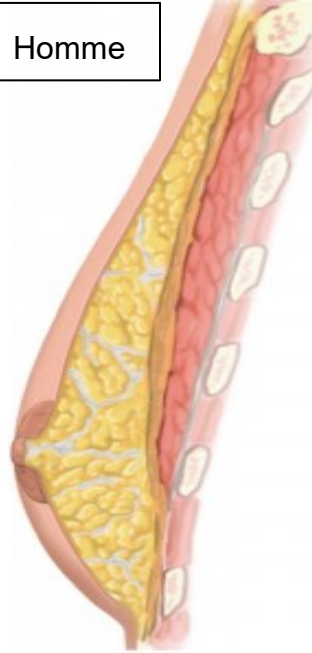Glande mammaire peu développée
chez l'homme adulte:

Lobules quasiment inexistant

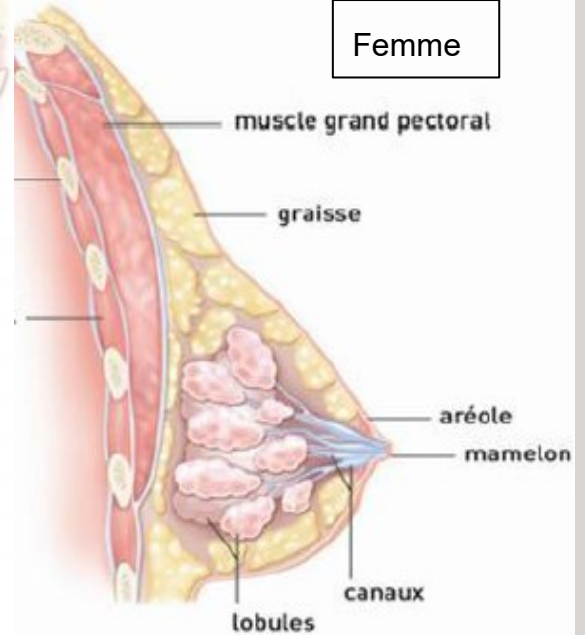
→ Principales pathologies: ++ canaux,
tissu péri-canalair, éléments
tissulaires communs (peau-nerf-
lymphatiques)

→ Pathologie lobulaire rare

Homme



Femme



CAS PARTICULIER DU PATIENT TRANS-SEXUEL

Traitement hormonal

Histologie

+/- Chirurgie

Imagerie

Femme transgenre

(MTF: Male to Female)

Oestro-progestatifs
+/-Anti androgène

Développement mammaire (stades de Tanner)
Début: gldé mammaire subaréolaire 3-6 mois→
Max 2-3 ans ≈ sein féminin

Augmentation mammaire:
(lipofilling)/Prothèse

Aspect hétérogène en Mammo: ne pas
utiliser le terme gynécomastie (tissu féminin
contenant des lobules)
→Dévelop. pathologies lobulaires: rare
chez l'homme à la naissance
→Expl. des anomalies liées
chirurgie/prothèse≈ femme
→Mammo /echo/ IRM (prothèse/IV+)
>indications comme femme cisgenre

Homme transgenre

(FTM: female to male)

Testostérone

↓ tissu glandulaire avec atrophie lobules
↑ tissu conjonctif fibreux
≈involution post ménopause

Réduction mammaire
Mastectomie +/-Totale

→Expl. des anomalies liées à la chirurgie
de mastectomie
→++échographie

CAS PARTICULIER DU PATIENT TRANS-SEXUEL

- « Transgenre »: personne s'identifiant à un sexe différent de celui attribué à la naissance
- 8-25 millions identifiées dans le monde (chiffre sous estimé)
- Littérature peu abondante- controversée
- Pas de stratégie consensuelle largement admise (++) dépistage femmes transgenres)
- Incidence de cancer rapportée faible (peu de séries):

Série hollandaise de 2.307 patients transgenres (3 cas de cancer: 1FTM et 2 MTF):
Incidence faible dans les 2 groupes comparable à celle des K du sein chez l'homme né

Gooren et al. J Sex Med. 2013

Série américaine publiée en 2015 de 5.135 (10 cas: 3 FTM et 7MTF)

Brown et Al. Breast Cancer Res Treat. 2015

- Rôle hypothétique protecteur du traitement par testostérone (FTM)
- Délai d'exposition court aux oestro-progestatifs (MTF) VS femme née..

CAS PARTICULIER DU PATIENT TRANS-SEXUEL

Traitement hormonal

+/- Chirurgie

Femme transgenre

(MTF: Male to Female)

Oestro-progestatifs
+/-Anti androgène



Mammographie de dépistage

à partir de 50 ans (> 5 ans de
traitement hormonal)

Homme transgenre

(FTM: female to male)

Testostérone

Pas de
chirurgie



Mammographie
de dépistage

à partir de 50
ans

Mastectomie
+/- totale



Ex clinique
annuel:
Paroi thorax-
axillaires
(en cas +résidu
mammaire)

↓ risque cancer
sein